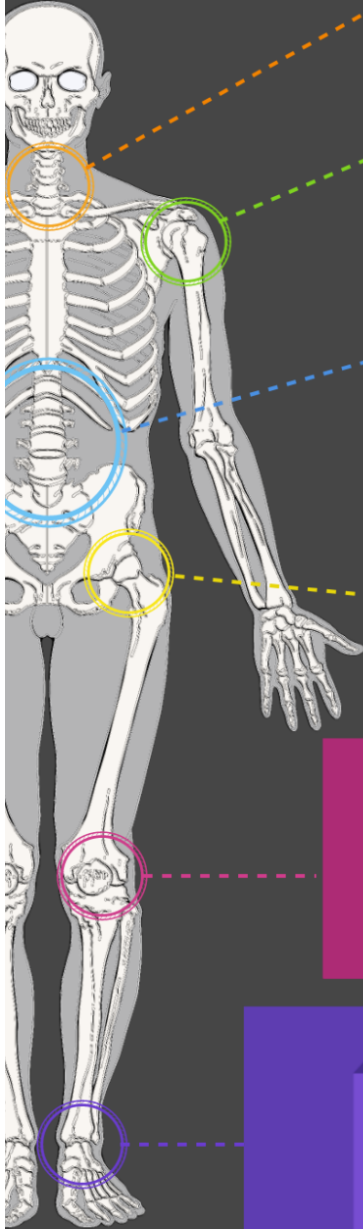


#2

Votre douleur ne se résume pas à une simple imagerie



## Cervicales

73% des gens âgés de plus de 20 ans ont des **bombements discaux** (un type d'hernie discale). (1)

## Épaules

65.4% des lésions de la **coiffe des rotateurs** ne sont pas douloureuses. (2)  
67% des **tendinites calcifiantes** de la coiffe ne sont pas douloureuses. (3)

## Lombaires

34,4% des personnes qui n'ont pas mal ont une **discopathie dégénérative**. (4)  
66,66% des **hernies discales** se résorbent spontanément. (5)  
L'amélioration des douleurs n'est pas liée à l'amélioration de l'imagerie. (6)

## Hanches

91,5% des **arthroses** de hanche ne sont pas douloureuses. (7)

## Genoux

76% des sujets non douloureux dans certaines études ont des lésions des **ménisques**. (8)

## Chevilles

Même chez les gens qui n'ont **jamais eu d'entorses** de cheville on trouve des lésions des **ligaments**. (9)

Ceux qui gardent des **douleurs longtemps** après une entorse n'ont pas les ligaments plus abîmés en IRM que ceux qui ont guéri. (10)

*Les signes d'imagerie peuvent être retrouvés même quand tout va bien.  
L'état des gens s'améliore même quand les signes non.  
L'arthrose, la tendinite, le ménisque abîmé, la hernie discale, etc ne vous empêcheront donc pas de guérir.*

(1) Nakashima (2015) Spine

(2) Yamamoto (2011) Journal of Shoulder and Elbow Surgery

(3) Sansone (2016) Skeletal Radiology

(4) Brinjikji (2015) American Journal of Neuroradiology

(5) Zhong (2017) Pain Physician Journal

(6) Tonosu (2017) PLOS ONE

(7) Birrel (2005) Rheumatology

(8) Bhattacharyya (2003) The Journal of Bone and Joint Surgery

(9) van Putte-Katier (2015) European Journal of Radiology

(10) van Ochten (2014) British Journal of General Practice